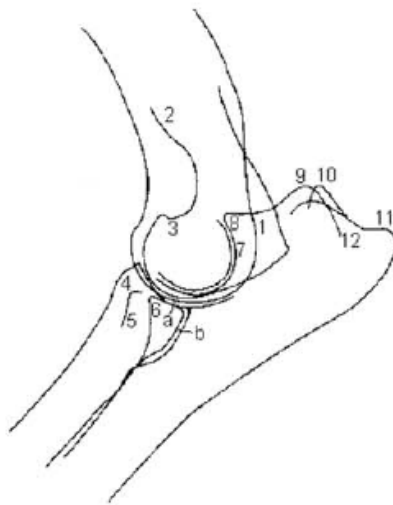


Röntgenuntersuchung auf ED „Ellenbogendysplasie“

Name des Hundes : _____
 Rasse : _____
 Zuchtbuchnummer : _____
 Geschlecht : _____
 Chipnummer : _____
 Farbe : _____
 Wurfstag : _____
 Besitzer : _____
 Anschrift : _____

Die Ahnentafel wurde vor der Röntgenaufnahme vorgelegt
 Die Chipnummer wurde an Hand der Ahnentafel überprüft
 Der untersuchte Hund wurde ausreichend narkotisiert



- 1 - Epicondylus lateralis
- 2 - Crista epicondylis lateralis
- 3 - Fossa radialis, Grund
- 4 - Tuberositas radii
- 5 - Radius, lateraler Bandhöcker
- 6 - Processus coronoideus medialis
- 7 - Incisura trochlearis
- 8 - Processus anconeus
- 9 - kraniolateraler Höcker des Tuber olecrani
- 10 - kranio-medialer Höcker des Tuber olecrani
- 11 - kaudaler Höcker des Tuber olecrani
- 12 - mediale Knochenleiste des Tuber olecrani

Ellenbogen	Normal	Grenzfall	Grad 1	Grad 2	Grad 3
Rechts	<input style="width: 20px; height: 20px;" type="checkbox"/>	<input style="width: 20px; height: 20px;" type="checkbox"/>	<input style="width: 20px; height: 20px;" type="checkbox"/>	<input style="width: 20px; height: 20px;" type="checkbox"/>	<input style="width: 20px; height: 20px;" type="checkbox"/>
Links	<input style="width: 20px; height: 20px;" type="checkbox"/>	<input style="width: 20px; height: 20px;" type="checkbox"/>	<input style="width: 20px; height: 20px;" type="checkbox"/>	<input style="width: 20px; height: 20px;" type="checkbox"/>	<input style="width: 20px; height: 20px;" type="checkbox"/>

Bemerkungen : _____

